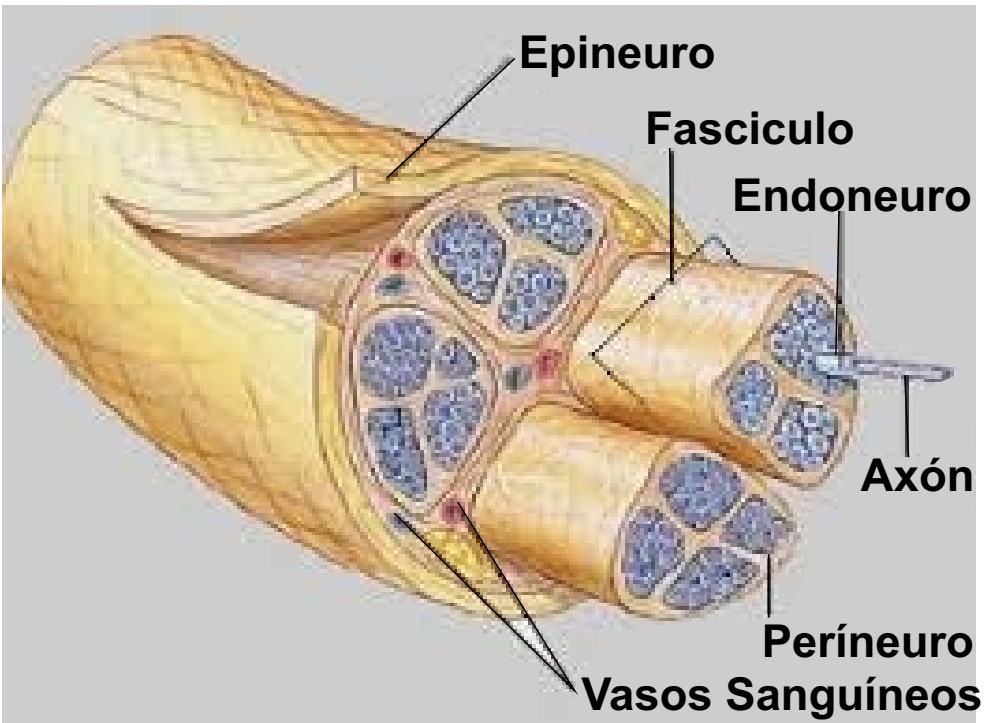


COMPONENTES DE NERVIÓ PERIFÉRICO



Epineuro:

es la capa más externa de los tres revestimientos, que recubren un nervio.

Fascículo:

agrupamiento de fibras nerviosas

Endoneuro:

vaina que rodea los axones

Axón:

continuación muy delgada de una neurona, por donde pasan los impulsos nerviosos

Períneuro:

es la capa intermedia los tres revestimientos, que recubren un nervio.

Vasos Sanguíneos:

son los conductos que llevan la sangre a todas partes del cuerpo.